

急性胰腺炎

这个“隐形杀手”很危险

随着人们生活水平的不断提高，急性胰腺炎的发病率也越来越高。尤其是节假日期间，毫无节制的暴饮暴食更容易诱发急性胰腺炎，甚至会危及生命。该病具有隐蔽性、突发性和高度危险性，常以剧烈而持续的腹痛为主要症状。只有了解了什么是急性胰腺炎，它的病因和症状有哪些，才能提高对急性胰腺炎的认知，防患于未然。

什么是急性胰腺炎

急性胰腺炎是由多种原因导致胰腺组织自身消化所致的胰腺水肿、出血及坏死等炎性损伤。简单地说，就是胰腺把自己“消化”了。胰腺里有很多消化酶，没犯病时“乖乖的呆着”，有保护罩作用，可一旦被激活，就会跑出来开始消化胰腺组织，严重时甚至消化周围的器官，导致胰腺和周围组织坏死。

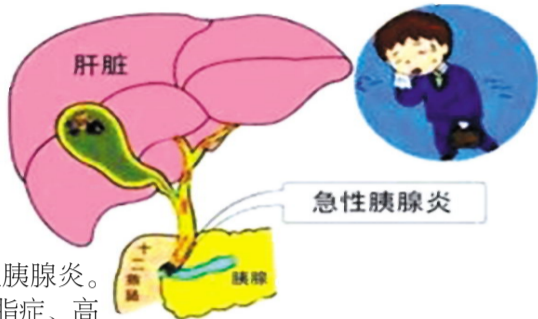
急性胰腺炎的病因

急性胰腺炎的病因有很多。暴饮暴食和高脂饮食是导致急性胰腺炎最常见的原因之一。长期大量摄入高脂食物会刺激胰腺分泌消化酶，导致胰腺炎症。结石阻塞胆管是导致急性胰腺炎的另一个常见原因。当胆石堵塞了胆管，胆汁无法正常流入十二指肠，会导致胆汁回流到胰管，引起胰液淤积和胰腺自身组织的损害，

这种情况被称为胆源性胰腺炎。一些代谢性疾病如高血脂症、高尿酸血症和高钙血症等，可能增加患急性胰腺炎的风险。某些药物也被认为是导致急性胰腺炎的触发因素，尤其是某些抗生素(如四环素类和磺胺素)、利多卡因、降脂药和抗癫痫药物等。大量的临床病例证实，长期的酗酒会对胰腺造成直接损害，并增加胰腺炎的风险。因为酒精会刺激胰腺分泌的消化酶，导致自身被消化损伤，最终导致胰腺炎。

急性胰腺炎的症状

急性胰腺炎的典型症状是剧烈而持续性的上腹或中上腹疼痛。大多是由于胰腺组织的炎症和水肿，以及胰腺分泌的消化酶对周围组织的损害引起。这种疼痛通常会向背部放射，有些患者还可能感到肋肋或腰背部的疼痛。由于胰液和消化



酶进入胃肠道会刺激胃肠黏膜，容易导致间歇性的恶心和呕吐，无法缓解症状。胰腺炎引起身体的炎症反应，会导致体温升高，出现发热的症状。炎症反应可能还导致周围腹腔器官的刺激，出现腹部肿胀和压痛的感觉。严重的胰腺炎可能会使胰腺分泌的消化酶减少，影响脂肪的消化和吸收，从而导致脂肪吸收不良。如果胆管阻塞导致胆汁流入胰腺，可能会引起黄疸（皮肤和眼球发黄）。

急性胰腺炎作为一种突发而危险的疾病，给患者带来了严重的身体和心理负担。养成良好的生活习惯，管住嘴，不暴饮暴食，我们就可以有效地预防和控制急性胰腺炎，保护身体健康。

武冈市法相岩街道第一社区卫生服务中心 戴成平

肝脏还能长结石？谈肝胆管结石的治疗

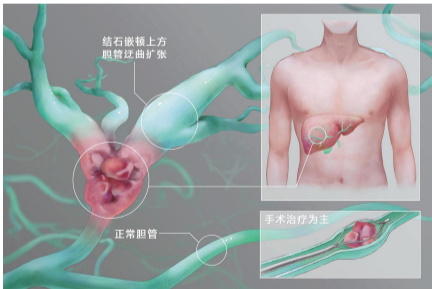
肝内胆管结石是一种比较难治疗的疾病，因为现有的治疗方法不容易将结石完全清除，而且该病也容易复发。对于无症状的患者，可不治疗，随访观察即可，但饮食上一定要清淡，少吃油腻食物。如果患者有反复的腹痛，甚至反复发作急性胆管炎，则需要尽快手术治疗。有的需要胆管切开取石，有的甚至还需要切除部分肝脏。为防止复发，术后也要定期随访。当患者被诊断出患有肝胆管结石时，了解治疗方法至关重要。

肝胆管结石的分类

肝胆管结石分为肝内和肝外胆管结石两大类。肝内胆管结石是指胆管中形成的结石出现在肝内胆管、肝总管或其分支中，结石的主要成分是胆色素；肝外胆管结石是指胆结石形成在胆囊或胆总管等位于肝脏之外的胆管中，结石的主要成分是胆固醇。

肝胆管结石的诊断

超声检查是最常用的胆囊和胆管结石的初步筛查方法。对于肝内胆管结石，超声可以通过腹部探头进行，但有时可能无法清楚显示。而对于肝外胆管结石，通常需要经食道超声内镜（EUS）或直肠超声内镜（ERUS）来更准确地检查。CT 可以提供更详细的影像，有助于确定结石的位置、大小和形状。对于肝内胆管结石，常规腹部 CT 可能有限，而胆管造影 CT 能够更好地检测和



定位结石，而对于肝外胆管结石，常规腹部 CT 则可以显示结石。MRI 胆道成像是利用磁共振技术对胆道系统进行详细的检查。对于肝内胆管结石，MRI 胆道成像可以显示较高的灵敏度和特异度，而对于肝外胆管结石，MRI 胆道成像则可以提供准确的诊断。内镜逆行胰胆管造影（ERCP）是一种介入性检查方法，可以同时进行治疗。它主要用于检测胆管结石、排除胆管梗阻，并进行结石的清除。

肝胆管结石的治疗

对于小型结石或无症状的患

者，医生可能会建议使用药物来溶解结石。特定的药物可以帮助减少结石中的胆固醇含量，促使结石逐渐溶解。这种治疗方法通常需要长期的药物使用，并且对有的类型的结石不一定有效。手术可以对腹腔镜下病肝叶切除加胆囊切除加胆总管探查。肝外胆管结石症状较轻者，可择期选择腹腔镜下胆囊切除加胆总管探查、胆道镜取石、T 管引流术，症状较重者可以做十二指肠镜下十二指肠乳头切开取石，1~2 个月后切除胆囊；如果切开取石不成功，鼻胆管引流 1 个月后，再行腹腔镜下胆囊切除、胆总管探查、胆道镜取石、T 管引流术；十二指肠镜下也可以造影，也可做半肝切除，胆肠内引流；对于较大的结石，激光碎石技术可以用来帮助将结石分解成更小的碎片，并通过其他治疗方式来处理，且这种方法常常与内镜技术结合使用。

澧县中医医院 沈启峰

胃溃疡事出有因
要对症治疗

胃溃疡是一种常见的消化系统疾病，给患者带来不适和痛苦。了解胃溃疡的发病原因和治疗方法对于我们保持胃健康非常重要。

胃溃疡发病原因

幽门螺杆菌感染 这是一种常见的细菌，能在胃黏膜内生长并引起炎症。长期的幽门螺杆菌感染会对胃黏膜造成损伤，最终导致溃疡的形成。

长期使用非甾体抗炎药物 长期高剂量使用非甾体抗炎药物，如阿司匹林、布洛芬等，会损害胃黏膜上的保护层，增加溃疡的风险。这些药物能够抑制炎症反应，但同时也可能带来胃黏膜的损害。

胃酸与胃蛋白酶 胃酸是胃腔内产生的一种强酸，主要作用是帮助消化食物。当胃壁的保护机制被破坏时，胃酸可能会对胃黏膜造成伤害。胃蛋白酶是一种能够分解蛋白质的酶类物质，如果过多的胃蛋白酶被产生或者胃壁黏膜对其过度敏感，它们可能对胃黏膜造成损伤。

遗传因素 胃溃疡因遗传因素影响可能在一些家族中存在聚集现象。

黏膜防御与修复异常 胃黏膜是一种天然的保护屏障，可以抵御胃酸和其他有害物质的侵害。当这种保护屏障被破坏或受损时，胃酸可能会损害黏膜导致溃疡形成。

过度饮酒和吸烟 过度饮酒和吸烟都会增加胃酸分泌，降低胃黏膜的修复速度，从而增加胃溃疡的发病风险。

饮食因素 摄入大量辛辣食物、咖啡因和酒精等刺激性食物可增加胃酸分泌，刺激胃黏膜，导致溃疡的形成。此外，缺乏均衡的饮食、过多摄入油脂和糖分、缺乏膳食纤维等也会增加胃溃疡的风险。

胃溃疡的治疗

饮食调整 患者应避免或限制摄入刺激性食物，如辛辣食物、酸性食品、咖啡因和酒精。建议少食多餐，避免暴饮暴食；多摄取富含膳食纤维和抗氧化剂的食物，如水果、蔬菜和全谷物，有助于促进胃黏膜修复和保护。

根除幽门螺杆菌 幽门螺杆菌根除治疗一般包括质子泵抑制剂、抗生素和胃黏膜保护剂的联合使用。

药物治疗 药物可以帮助减轻胃溃疡引起的症状，促进溃疡的愈合。常用药物是质子泵抑制剂（PPI），它能够降低胃酸的分泌，减少胃黏膜的刺激。其它药物如抗酸药和抗胃酸剂可以中和胃酸，帮助缓解症状。此外，胃黏膜保护药物可以促进胃黏膜的修复和保护。

内镜治疗和外科手术 具体的治疗方法取决于患者的溃疡类型、大小、位置以及病情的严重程度。

定期复查和随访 胃溃疡的治疗是一个持续的过程，定期复查能够帮助医生评估治疗效果并进行调整。随访中，患者可以与医生沟通共同制定适合自己的治疗计划。

通过药物治疗、幽门螺杆菌根除和饮食调整等综合措施，大多数胃溃疡患者能够得到有效控制和康复。

怀化市洪江区中医医院 张敏