

本报专访

天冷! 警惕脑出血治疗期引发褥疮

寒冬季节是心脑血管意外的高发期,家住衡阳常宁市67岁的雷爷爷,近期因右侧基底节脑出血,在当地一家二级综合医院治疗,结果在ICU住院期间发生褥疮,后转入常宁市中医院外科治疗。经该院副教授、主任医师汤甫秋和主治医师王增光检查发现,患者骶尾部可见一约7×6厘米圆形皮肤压疮,中间皮肤变黑坏死,压疮周围部分破溃,溢出刺鼻性腐臭味乳黄色脓性分泌物,诊断为IV期褥疮,于近日进行骶尾部褥疮旋转皮瓣修复术,并结合中药药物外敷治疗。目前患者已康复出院,回家进行休养,治疗效果受到患者和家属的好评。

褥疮的发生原因与危害

汤甫秋介绍,褥疮是由于局部组织长期受压,血液循环障碍造成的皮肤及皮下组织持续缺血、缺氧、营养不良、皮肤组织机能低下所形成的溃疡或组织坏死,中医称之为席疮,是临床上常见的并发症之一。据不完全统计,住院患者的发生率为5.1%~32.1%,且容易引起感染,一旦恶化会给患者带来极大的痛苦,严重者可导致死亡。汤甫秋特别指出,近期天气寒冷,中风患者发病初期长期卧床治疗,不愿活动,更容易发生褥疮。

中药治疗褥疮效果不错

近年来,中药局部治疗褥疮在临床中取得不错疗效。如用藏红花浸泡液治疗II~IV期褥疮。具体方法:用3克干燥的藏红花花体,浸泡在250毫升

生理盐水中,3天后待色泽不再加深备用。给药前常规消毒褥疮周围皮肤,清除褥疮坏死组织,以藏红花浸液直接涂于疮面,每天2~4次,让疮面敞开,不需要覆盖无菌敷料。临床发现,藏红花浸液对褥疮具有较好的治疗作用,其治愈率明显高于庆大霉素及碘伏,愈合时间显著缩短。

在家中,大家还可以用更简单、便宜的中草药治疗方法,即用丝瓜叶粉治疗III期褥疮。方法是:将丝瓜叶洗净晒干,放入铁锅中文火焙干或烤箱烤干后,研末备用。以生理盐水清创,常规消毒,将药粉撒于创面,外用无菌纱布覆盖,每日换药1次或2次。每次换药将创面上的药粉洗净,再撒上新药粉,直至治愈。

如何预防褥疮

汤甫秋介绍,褥疮是可以

预防的。一是保持皮肤清洁。每天用温水拭净皮肤后,使用专门的褥疮护理湿巾擦拭受压部位。褥疮护理湿巾有提高机体对受压及缺氧的耐受性,加快机体对损伤的修复作用,具有消炎杀菌、促进血液循环、加速伤口愈合、营养滋润肌肤的功效。二是防止长时间局部组织受压。久卧或久坐时,在骨突处置小垫,以防局部受压,可用纱布垫架空脚跟。三是促使患者活动或移动,指导患者正确的翻身方法。为避免患者长时间局部组织受压,稍能活动的患者鼓励在床上活动,或在家属帮助下进行肢体锻炼;若不能活动的患者,应每2小时一次协助其翻身,但勿拖动,以免摩擦使皮肤破损。四是给予充足的营养。给予高蛋白、高热量饮食,不能进食者可用鼻饲法或静脉外营养。

通讯员 吴超辉

■ 门诊新闻

孕期染上肺结核 宝宝出生即隔离

本报讯(通讯员 李杨 杨艳)今年28岁的二胎孕妈文静(化名),在怀孕34周时出现了声嘶、咽喉部疼痛、咳嗽、咳痰等症状,经转诊来到湖南省胸科医院治疗,被确诊为肺结核合并喉结核,并且具有一定的传染性。最近,在该院协助下文静顺利生下一个足重男婴,幸运的是,孩子并无结核感染症状,各项指标正常。但由于肺结核具有传染性,文静必须尽快接受系统的抗结核治疗,所以孩子一出生,不但不能母乳喂养,还不得不与妈妈隔离。

原来,文静的父亲有结核病史,作为密切接触者的她,有可能在孕前就有结核感染,由于没有做相应的筛查,没有及时发现,导致孕晚期病情加重。

徐胜辉介绍,妊娠期的妇女由于内分泌及免疫功能的影响,抵抗力下降,容易受到结核病的侵袭。对于妊娠结核病的治疗,应综合分析妊娠阶段、病情严重程度等因素,运用科学合理的方案进行治疗。有活动性肺结核的产妇,婴儿应该隔离。

少年肾癌复发 手术如红枣去核

本报讯(通讯员 梁辉 李玉莲 高海华)近日,患恶性右肾母细胞瘤的17岁少年小昱因肿瘤复发入住湖南省人民医院泌尿三科。由于病情复杂,该院采用多学科诊疗模式设计了精准的手术和治疗方案,手术团队为小昱施行肠粘连松解术+左肾游离旋转+术中B超定位+左肾肿瘤肾部分切除术+肾静脉修补术+肾盂肾盏修补重建术。手术过程犹如给红枣去核,完整去除肿瘤约3x3厘米大小。术后,小昱生命体征平稳,复查肾功能良好。

小昱自13岁便因腹大如球入院,被确诊为恶性右肾母细胞瘤,随后便走上了一条艰难而又漫长的抗癌之路。2014年,小昱在湖南省人民医院泌尿外科接受了右肾巨大肿瘤根治性切除术,切除一个直径20多厘米的巨大肿瘤;随后的一年里,历经了大大小小共10次化疗及3个疗程的放疗。

节育器“串门”直肠 专家经肛门取出

本报讯(通讯员 王沙龙 宋显亮)“节育器闯祸了,本来应该乖乖待在子宫内,这次不仅穿破了子宫,而且穿入到直肠”。近日,中南大学湘雅二医院老年外科专家团队接诊了一例罕见的宫内节育器移位直肠病例。

3个星期前,43岁来自浏阳的曹女士被发现18年前放置的宫内节育器竟移位到直肠内,随时有损伤直肠,引起穿孔的风险。

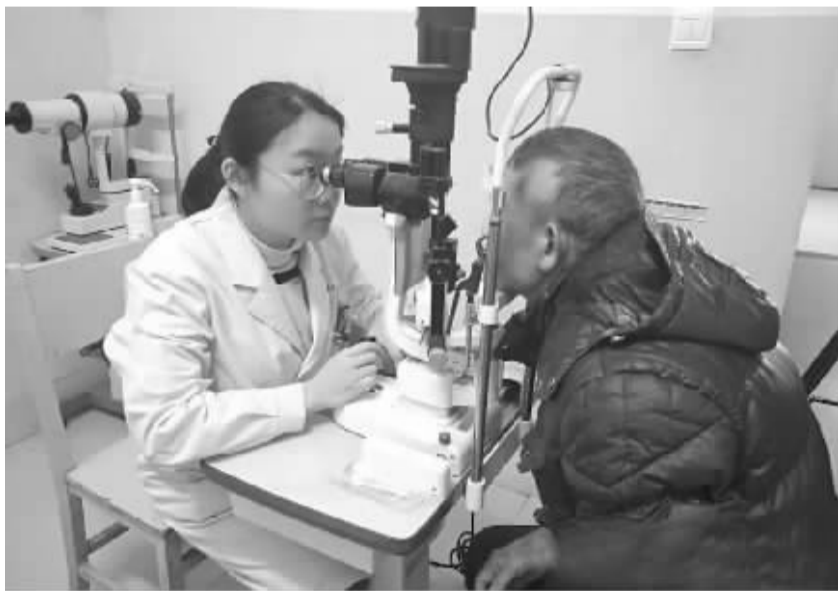
据悉,宫内节育器移位直肠的病例,国内外少量报道都是经腹部开放或腹腔镜手术取出,常需切除子宫,修补直肠,同时行预防性肠造口。该院考虑,可试行节育器经肛门取出,术后的残留窦道大概率将自然闭合,预防性肠造口已并非必要。

随后,专家们为曹女士在腰麻下成功施行经肛门直肠节育器取出,手术全程仅10分钟,成功通过创伤最小、花费最少的经肛门手术完整取出。术后5天,曹女士顺利康复出院。

为白内障患者带来光明“视界”

近日,“复明10号”湖南醴陵站“光明扶贫工程”白内障患者免费手术项目集中手术顺利结束。该市151名白内障患者完成了免费手术。在集中手术的12天时间里,湖南师范大学附属湘东医院医护人员与省级专家团队相互配合,确保了每一台白内障手术的安全。图为医生为患者进行住院前眼部检查评估。

通讯员 刘向东
摄影报道



跳跳男孩 两期手术扔掉拐杖

本报讯(通讯员 谭恋恋)右腿膝关节血管瘤导致严重屈曲畸形20余年的衡阳小伙小柯,从出生起就无法直立行走,常被人嘲笑为“跳跳男孩”,一度面临截肢风险。经过中南大学湘雅医院手显微外科主任唐举玉教授团队近5年来的两期手术治疗,创新设计联合应用

显微重建外科技术和ilizarov技术,彻底解决了严重肢体畸形和难治性血管瘤,恢复站立行走。

23岁的小柯自打刚出生,右腿膝盖上就有两个指甲盖般大小的红色印记,随着慢慢长大,总是爱莫名哭闹,母亲带他去医院检查才知道原来是血

管瘤。血管瘤越长越大,小柯的右腿慢慢无法伸直。从5岁起,他就一直靠着拄拐杖行走。

2014年4月,唐举玉教授团队经过数小时的精心手术,成功将小柯膝关节屈曲挛缩安装了拥有诸多复杂构件的ilizarov支架。经过近半年的牵伸,小柯的右腿基本能伸直。